Lane Medical Library

Über die Abtragung der oberen Extremität samt der Scapula (Amputatio interscapulo-thoracica nach P. Berger) nebst Beschreibung zweier Fälle aus der Greifswalder Chirurgischen Klinik.

Inaugural - Dissertation

zur

Erlangung der Doktorwürde

in der

Medizin, Chirurgie und Geburtshilfe,

welche

nebst beigefügten Thesen

mit Zustimmung der hohen Medizinischen Fakultät

der Königl. Universität zu Greifswald

am

Sonnabend, den 3. August 1895

Mittags $^1/_2 2$ Uhr

öffentlich verteidigen wird

Theodor Frank

prakt. Arzt

aus Ober-Schlesien.

Opponenten:

Herr Dr. med. Zachlehner.

Herr Dr. med. Hoehler.

Herr cand. med. P. Meyer.

Greifswald.

Druck von Julius Abel.

1895.

Digitized by the Internet Archive
in 2026

https://archive.org/details/IA40154003_0430

Seinen lieben Eltern

in Dankbarkeit und Verehrung

gewidmet

vom

Verfasser.

Den ersten Versuch, zu therapeutischen Zwecken Arm und Schulterblatt auf operativem Wege zu entfernen, machte, vielleicht gestützt auf die den Chirurgen schon lange bekannte Thatsache, dass Ausreissungen der oberen Extremität im Zusammenhange mit der Scapula unter günstigen Bedingungen sehr wohl heilen können, i. J. 1808 ein englischer Marinearzt Ralph Cuming bei einem Matrosen, dessen eine Schulter durch ein Geschoss schwer verletzt worden war. Der Patient überstand den gewaltigen und damals noch überaus gefahrvollen Eingriff auf das Beste und genass vollkommen. —

Trotz dieses günstigen Resultates ist, wie es nach dem Fehlen literarischer Notizen scheint, in den folgenden zwei Jahrzehnten diese Operation nicht nachgeahmt worden; erst im Jahre 1836 wieder vollzog dieselbe gleichfalls mit Erfolg ein amerikanischer Chirurg Dixy Crosby und zwar aus einer anderen, klinisch bedeutsameren Indication, wegen eines malignen Neoplasmas am Humerus.

Seitdem verging kein Jahrzehnt, ohne dass eine mehr oder minder grosse Anzahl derartiger chirurgischer Unternehmungen beschrieben worden wäre; von Adelmann hat die bis zu Beginn des Jahres 1888 veröffentlichten Fälle, im ganzen siebenzig aus der Literatur gesammelt und dieselben in seiner Abhandlung [1]) „Die operative Entfernung des knöchernen Brustgürtels“ in tabellarischer Uebersicht zusammengestellt.

Eine weitere, wesentliche Bereicherung erfuhr die Casuistik der „Amputation der oberen Extremität in der Contiguität des Rumpfes“ oder der „Amputatio interscapulo-thoracica —

[1]) Archiv für klinische Chirurgie Bd. 37 Jahrg. 1888 S. 681.

so kann die Abtragung des Arms und Schulterblatts nach dem Vorschlage des französischen Chirurgen P. Berger[1]) zweckmässig genannt werden — in der Zeit von 1888 bis herauf zur Gegenwart; ich habe in der mir zugängigen Literatur bis einschliesslich 1893 insgesammt 33 neue, teils eingehend beschriebene, teils in Referaten kurz erwähnte Fälle vorgefunden und werde sie zur Ergänzung der von Adelmann'schen Statistik, in deren Sinne angeordnet, weiter unten aufführen.

Vorerst liegt es mir ob, zwei durch Herrn Geheimrat Prof. Dr. Helferich in der Greifswalder Klinik in den Jahren 1890 und 1892 vollzogene Abtragungen von Arm und Schulterblatt, von denen die erstere nur in Umrissen, die zweite noch gar nicht veröffentlicht worden ist, in ihren Einzelheiten zu schildern:

1. Fall:

Anamnese: Die 19jährige Wilhelmine M. glaubt die Anfänge ihres Leidens fünf Jahre zurückdatieren zu können; sie bekam zuerst im Alter von 14 Jahren dann und wann des Nachts in der rechten, vorderen Schultergegend Schmerzen, die auf Einreibungen hin sich zeitweise linderten, immer wieder aber und zwar bald mit stets zunehmender Heftigkeit auftraten.

Im 17. Lebensjahre bemerkte Pat. eine Anschwellung der schon früher schmerzhaften rechten Schultergegend und ein sich namentlich während der Arbeit geltend machendes Lahmwerden der entsprechenden oberen Extremität. In der Folgezeit nahm die Schwellung langsam zu, die Schmerzen wurden häufiger und intensiver und veranlassten schliesslich die Patientin, sich am 28. Oktober in die chirurgische Klinik aufnehmen zu lassen. Die Untersuchung hier ergab folgenden Status.

Pat. ist ihren Jahren entsprechend kräftig entwickelt und

[1]) Eingangs seiner ausgezeichneten Monographie „L'amputation du membre supérieur dans la contiguité du tronc (amp. interscapulo-thoracique) Paris G. Masson 1887.

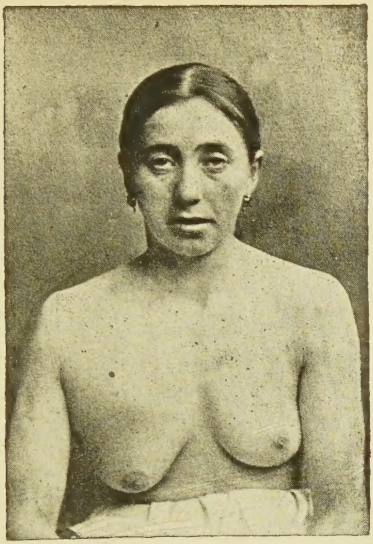

Fig. 1. Pat. bei ihrer Aufnahme in die chirurg. Klinik.

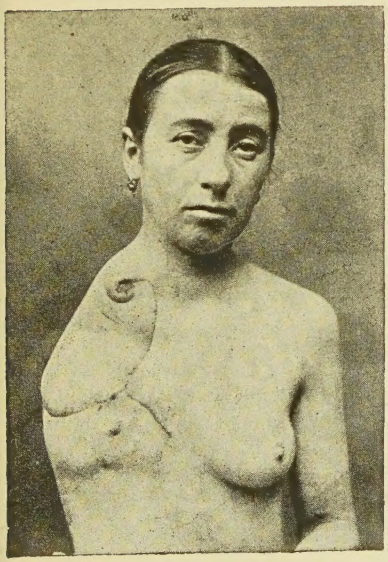

Fig. 2.

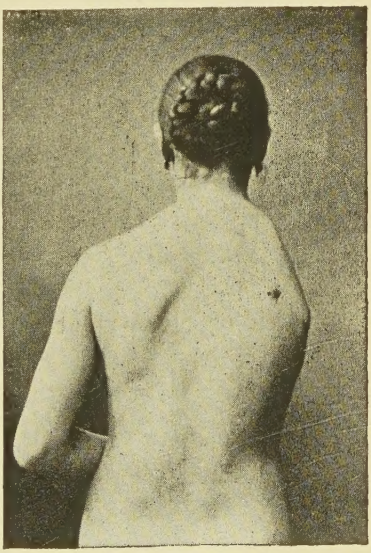

Fig. 3.

Patientin nach der Operation.





in leidlich gutem Ernährungszustande. Auf der rechten Thorax-Hälfte sitzt eine Geschwulst, deren Conturen sich folgendermassen bestimmen lassen: Nach oben reicht dieselbe bis zur Clavicula, medianwärts bis zum rechten Sternalrand, nach unten herab bis etwa zur Höhe des Processus ensiformis. Die rechte Mamma wird durch sie etwas nach unten gedrängt. In leicht nach oben ziehendem Bogen erstreckt sich der Tumor sodann bis zur hinteren Axillar-Linie und füllt die Achselhöhle völlig aus. Die Sehne des grossen Brustmuskels ist durch ihn straff gespannt, seine Muskelfasern ziehen über die Geschwulst hinweg, anscheinend auch die des Latissimus dorsi. In der Fossa supraclavicularis liegen dicke Venenklumpen, die Haut über dem Tumor lässt stark geschlängelte Venen durchschimmern, sonst ist sie unverändert und über jenen leicht verschieblich. Die rechte Schulter hat infolge der hochgradigen Atrophie des Deltamuskels ihre normale Rundung eingebüsst. Wird der rechte, in seiner Muskulatur etwas atrophische Arm gehoben, so bewegt sich der Tumor, namentlich am sternalen Rand mit und ermöglicht die Palpation der anscheinend nach innen gedrängten Rippen. Die Oberfläche der im allgemeinen platten Geschwulst scheint glatt, nirgends höckerig, diese sitzt im grossen Ganzen der Thorax-Wand mit ihrer ganzen Basis auf, nur an ihrer unteren Grenze kann man zwischen sie und die Brustwand drei Finger einlegen. Schmerzhaftigkeit auf Druck besteht nur in der Achselhöhle, ausstrahlende Schmerzen fehlen, dagegen empfindet Pat. namentlich des Nachts und hauptsächlich an der Beugeseite des Unterarms und in den Fingern ein lästiges Prickeln und Kribbeln.

Oedem des rechten Armes ist nicht vorhanden, wohl aber sind varicös erweiterte und geschlängelte Venen in und unter der Haut zu sehen.

Vom Rücken aus betrachet erscheint die ganze rechte Thorax-Hälfte verbreitert, die Brustwirbelsäule ist nach links ein wenig convex. In der rechten Achselhöhle finden sich harte, wenig vergrösserte Lymphdrüsen, Metastasen sind im

Körper nirgends nachzuweisen. Der Perkussionsschall über der Geschwulst ist allenthalben dumpf, in der Supraclavicular-Grube erheblich kürzer als auf der gesunden Seite. Atemgeräusche sind im ganzen Bereich des Tumors nicht zu hören, links sind dieselben normal. Am Herzen bestehen normale Verhältnisse, insbesondere ist dasselbe nicht aus seiner typischen Lage gedrängt.

Operation am 31. X. 90. Nach ausgiebigster Desinfection wird in Chloformnarkose zunächst ein Schnitt vom inneren Drittel der Clavicula aus über den ganzen Tumor hinweg zur Achselhöhle geführt. Die so bezeichneten Lappen werden zurückpräpariert, dabei zeigt es sich, dass die Fasern des M. pectoralis maior über die Geschwulst hinwegziehen und dass die Gefäss- und Nervenstämme der Achselhöhle in die Geschwulstmasse eingebettet sind. Aus diesem Grunde muss die ursprünglich beabsichtigte Erhaltung des Arms aufgegeben und zur Exarticulation geschritten werden; da ferner der laterale Rand der Scapula sehr dicht an die Geschwulst heranreicht, wenn schon er von derselben noch nicht ergriffen ist, so erweist sich auch die Abtragung des Schulterblattes als notwendig. Es wird nun zunächst die Clavicula subperiostal reseciert, die stark ectatische Art. und Vena subclavia unterbunden, dann werden die Ursprungsfasern des Pectoralis maior losgetrennt; nach Ablösung des Tumors von der stark nach innen excavierten Thoraxwand folgt die Exarticulation des Arms, ferner die Durchtrennung der die Scapula an den Brustkorb fixierenden Muskeln und schliesslich Abtragung des Schulterblatts. Nach gründlicher Desinfection primäre Naht mit Drainage an mehreren Stellen. Trockener Verband. Der Blutverlust war trotz sorgfältigster Versorgung der Gefässe aus den stark erweiterten Venen ein ziemlich beträchtlicher.

Am 8. XI. — Erster Verbandwechsel. Bis auf eine kleine Stelle vorn oben ist Prima intentio eingetreten; an jener Einlage eines Drains, alle übrigen Drainageröhren konnten bereits entfernt werden.

Am 27. XI. wird Pat. geheilt entlassen.

Die Wunde ist bis auf die bewusste kleine granulierende Stelle oben völlig geschlossen, von Recidiv keine Spur zu merken, das Allgemeinbefinden der Pat. ein gutes.

Der exstirpierte Tumor erwies sich bei der im pathologischen Institut vorgenommenen mikroskopischen Untersuchung als ein vorwiegend aus Spindelzellen, zum kleinen Teil auch aus Rundzellen aufgebautes Sarkom. Dasselbe war anscheinend von der Fascie des M. subscapularis ausgegangen und hatte sich im Wesentlichen nach der Achselhöhle zu und längs der Thoraxwand nach vorn hin entwickelt. Die Gefäss- und Nervenstämme waren völlig von der Geschwulstmasse umwuchert und konnten nur durch sorgfältige Präparation zu Gesicht gebracht werden.

Nach der Operation stellte sich die W. M. zu wiederholten Malen in der Klinik vor; ich hatte am 21. Novbr. 1892 Gelegenheit, sie zu sehen und folgenden Status zu erheben:

Die Operierte machte einen durchaus gesunden Eindruck; ihr Ernährungszustand war ein guter, die Wangen waren leicht gerötet, die sichtbaren Schleimhäute gut injiciert. Nach ihrer eigenen Angabe hat sie sich in der Zeit nach der Operation stets wohlbefunden, insbesondere nie über Schmerzen in der operirten Seite zu klagen gehabt.

Der Thorax gewährt rechterseits infolge des Fehlens der Schulterhöhe und des Arms einen eigenartigen Anblick. An Stelle der Schulterwölbung sind in gleichmässiger Convexität die Umrisse der Brustwand zu sehen, in welche sich ohne Unterbrechung die des Halses fortsetzen. Die von der Operation herrührenden Narben sind nahezu linear, überall verschieblich, nirgends verhärtet. Die grössere von ihnen nimmt ihren Anfang etwa 5 cm oberhalb des früheren Sterno-Clavicular-gelenkes mit einem nach unten concaven, kleinen Hautzwickel, verläuft von da in lateralwärts offenem, flachen Bogen über den Thorax nach der Axillarlinie, schneidet hier den unteren Rand der V. Rippe, wendet sich dann aufwärts nach dem Unterrand der IV. Rippe und endet daselbst 3 Finger breit jenseits der Axillarlinie. Eine zweite, kleine Narbe zieht

vom Insertionspunkt der V. Rippe nach oben und aussen und trifft mit der ersteren im III. Intercostalraum zusammen. In dem so gebildeten, nach unten offenen Dreieck liegt die R. Mamilla und zwar 3 cm höher als die auf der normalen Brustseite. Drüsengewebe scheint nicht vorhanden zu sein.

Die Configuration der Rippen ist eine normale, dagegen besteht eine leichte Scoliosis convexo-dextra der ganzen Wirbelsäule, die auf dem Scheitel ihrer Convexität 4 cm von der Medianlinie abweicht. Diese Verkrümmung ist die Folge der Gleichgewichtsstörung, welche nach Entfernung der Extremität auftreten musste.

Auf der rechten Rückenhälfte finden sich drei rundliche Narben — früher Drainstellen. Die Percussion ergiebt über der ganzen Lunge hellen Lungenschall, das Athemgeräusch ist rein vesiculär, die Herzaction eine durchaus normale, die Herztöne sind rein. Recidive sind nirgends vorhanden, ebensowenig bestehen irgend welche Erscheinungen, die auf Metastasen in anderen Organen könnten schliessen lassen.

Auch in der Folgezeit ist von Recidiven nichts bekannt geworden, es lässt sich daher annehmen, dass andauernde Heilung erzielt worden ist.

II. Fall.

Der 47 Jahre alte Arbeiter Wilhelm M. wurde am 27. Dezember 1892 mit einer Phlegmone am rechten Oberarm in das Universitäts-Krankenhaus eingeliefert. Der Arm des kräftigen, gut genährten Mannes, der im übrigen den Eindruck eines Potators macht, war von der Mitte des Vorderarms bis zur Achselhöhle um das Doppelte seiner Ausdehnung geschwollen und diffus gerötet. Die Schwellung beruhte zum grössten Teil auf einem enormen, prallen Oedem, ist namentlich im Sulcus bicipitalis internus und zwar an seinem unteren Ende schmerzhaft; hier fühlt man auch etwas wie tiefe, undeutliche Fluctuation. Starke Schwellung der Achseldrüsen. Sensorium frei. Mit dem Process am Arm in offenbarem Zusammenhange steht ein auf der Dorsalseite der Mittelhand

gelegene kleine Erosion, welche sich Pat. bei der Arbeit zugezogen hatte und die in Eiterung übergegangen war.

In Narcose wird sofort unter Digital-Kompression der Art. axillaris der Sulcus bicipitalis im Bereich der unteren zwei Drittel des Oberarms incidiert. Präparatorisches Eindringen in die Tiefe; dabei wird ein unter der Fascie liegender Abscess eröffnet, dessen Höhle sich bis dicht an den Knochen erstreckt, nach oben bis zur Mitte des Oberarms, nach unten bis an das Olecranon reicht; hier wie dort werden Gegenöffnungen gemacht und Drainröhren eingelegt. Jodoform-Gaze-Tamponade, feuchter Verband, mässige Hochlagerung.

28. XII. Mässige Secretion; ein Fortschreiten der Phlegmone ist nicht zu merken, Fieber fällt. F. Vb.

29. XII. Status wie vorher. Gegen Abend steigt das Fieber; Kampfer-Injection.

30. XII. Ueber Nacht hat sich schnell ein ausgedehntes Oedem entwickelt, das über den Rücken und Thorax zieht; der Zustand des Pat. ist im ganzen schlechter geworden, Puls kaum zu fühlen. Collaps-Temp. (35,8°). Cyanotisches Aussehen. Es wird sofort die Exarticulation der oberen Extremität vorbereitet.

Operation in ganz oberflächlicher Narkose. Typische Unterbindung der Art. und V. subclavia. Mit dem Amputationsmesser wird ein Schnitt geführt, welcher hinten dicht neben dem Scapula-Winkel beginnt, senkrecht über die Schulter verläuft, sodass er ungefähr die Grenze zwischen mittlerem und äusserem Drittel der Clavicula trifft und neben der Brustwarze endigt. Auslösung des Arms im Schultergelenk.

Es zeigt sich nun, dass die phlegmonöse Infiltration des Muskels nach der Brust und dem Rücken hin weiter fortgeschritten ist, es wird deswegen die Scapula mitsamt den deckenden Muskeln und der Haut exstirpiert; nach vorn zu werden bis etwa 2 Finger breit vom Sternum, nach unten bis an den Rippenbogen die Weichteile weggeschnitten. Dadurch entsteht eine Wundfläche, welche gebildet wird fast von der ganzen Seitenwand und einem Teil

der Vorder- und Hinterwand der Thorax, der an einzelnen Stellen von Muskelstümpfen bedeckt bleibt; im übrigen liegen die Rippen und die Intercostal-Muskulatur frei zu Tage.

Bei Durchtrennung der grossen Gefässstämme liess sich ein gluckendes Geräusch vernehmen, weshalb der Eintritt von Luft in die Vena subclavia vermutet wurde.

Die ganze Wundfläche wird mit sterilen Tüchern tamponiert, ein trockener Verband angelegt. Pat. erhält 500 ccm Kochsalz-Zuckerinfusion subcutan, die unteren Extremitäten werden zur Autotransfusion hochgelagert.

Im Laufe des Tages collabierte Pat. mehr und mehr und gegen 6 Uhr tritt Exitus ein.

Die Section des exarticulierten Armes ergiebt, dass an der Stelle der kleinen Erosion am Handrücken eine thrombosierte Hautvene liegt, deren Thrombus zerfallen ist. Am ganzen Vorderarm, namentlich an der Dorsalseite ist ein sulziges Ödem zu sehen, die Streckmuskulatur des Oberarms ist zum grössten Teil eitrig infiltriert, der Anconaeus internus fast völlig zerfallen und an seiner Stelle liegt eine grosse Eiterhöhle, welche bis an den Knochen reicht und bei der ersten Operation drainiert worden war. Die Beugemuskulatur des Oberarms ist nur sulzig nirgends phlegmonös infiltriert.

Die Sektion des Herzens wurde besonders auf Luft hin unternommen, ergab aber ein völlig negatives Resultat, in anderen Organen bestanden gleichfalls normale Verhältnisse.

Der letale Ausgang dieser Operation, die übrigens das erste und meines Wissens einzige Beispiel einer wegen progressiver Phlegmone ausgeführten Amput. interscapulo-thoracica musste wohl von vornherein als wahrscheinlich gelten, da der Patient schon mit den Anzeichen schweren Collapses, dessen rapides Eintreten vielleicht wieder dem Potatorium Schuld zu geben ist, auf den Operationstisch gelangte. Berechtigt war der Eingriff aber jedenfalls, da nur durch ihn allein dem Fortschreiten des Prozesses in wirksamer Weise hätte Einhalt gethan werden können und es darf trotz dieses ersten Misserfolges die Möglichkeit durchaus nicht ausgeschlossen werden,

dass in anderen Fällen mit günstigeren Bedingungen, auch in der That salutäre Effecte zu erzielen wären; bedenklich wird ja die Prognose immer sein wegen der schnellen Alteration welche der Gesamtorganismus gerade durch Prozesse septischer Natur erfährt.

Die beiden eben in extenso beschriebenen Fälle aus der Greifswalder Klinik sind der Vollständigkeit wegen unter Nr. 20 und 32 in nachstehende Statistik[1]) aufgenommen, welche, wie schon gesagt, im wesentlichen das von Adelmann'sche Schema beibehält; nur glaubte ich die Rubrik „Erfolg" in zwei Columnen teilen zu sollen, von denen die erstere kurze Bemerkungen über den unmittelbaren Erfolg der Operation (Heilung der Wunde, Todesursache pp.), die andere die entfernteren Resultate (Angaben über die Dauer der Heilung, Eintreten von Recidiven) enthält. Diese Unterscheidung ist namentlich für die wegen maligner Tumoren vollzogenen Eingriffe, bei welchen es natürlich vorzüglich darauf ankommt, ob die eingetretene Heilung auch in der Folge bestehen blieb, von weitgehendster Bedeutung.

[1]) Erst nachdem diese Statistik von mir schon fertiggestellt war, bekam ich eine Arbeit von R. Neubeck „Zur Casuistik der Exarticulation von Humerus und Scapula wegen maligner Neubildung", J.-D., Berlin 1892, zu Gesicht, in welcher die meisten von mir gesammelten Operationen bereits erwähnt waren. Entlehnt habe ich aus derselben nur die beiden Fälle von Bergmann (9 u. 17) und den von Wyeth (22) beschriebenen.

Lfd. No.	Jahr	Operateur	Alter u. Geschl. d. Pat.	Indikation	Operationsmethode	Erfolg		Bemerkungen	Literaturangabe
1.	1888	Jeannel. Toulon.	m. ?	Zerfleischung der Schulter und des Arms durch Biss eines Löwen. Oberarm bis zum Ellbogen von Muskeln entblösst, Nerven, Gefässe zerrissen. Unterarm abgerissen.	Operation am anderen Tage nach P. Berger. Die Wunde war infiziert.	T. 2 Stund. nach Op.			Jeannel, Arrachement du bras dévoré par un lion; amput. interscapulo-thoracique. Bull. et mém. Soc. de Chirurgie de Paris 1888. 484, 486.
2.	1888	van Herson. Leyden.	m. 49	Voluminös. Osteo Sarcom des Humeruskopfes, 50 cm im Umfang messend.	Amput. n. Berger.	H. der Wunde p. pr. in 3 Wochen.	9 Mon. p. op., kein Recidiv.	Seit 3 Jahren bestanden Schmerzen, seit 3 Monaten Anschwellung.	Refer.: v. P. Berger in „La semaine médicale." 1888, pg. 481.
3.	1888	May. Birmingham.	w. 21	Kokosnussgrosses periostales Sarkom am oberen Ende d. Humerus. Drüsen in Axilla und Fossa supraclav.	Subperiostale Resection der Clavicula nach Schnitt über d. ganze Länge d. Knochens. Unterbindg. d. V. ceph. Art. thoraco-acrom. u. V. subclav. Bil-	H. in 3 Wochen.	T. an Recidiv. 3 Mon. p. op.		May: On amputation of the entire upper extremity in the contiguity of the trunk by the method of P. Berger. Annals of

					dung zweier Hautlappen, eines kleineren von unten, d. Schnitt von d. Mitte der Clavicula zur Innenseite des Arms und von da zum Augel. scapulae int; ein grösserer hinten u. oben v. äusseren Ende des Schnittes über die Clavicula abwärts z. unteren Scap.-Winkel. Loslösung v. Arm und Scapula.				Surgery Vol. VIII p. 434. Ref.: Centralblatt f. Chirurgie 1888, No. 43, pg. 763.
4.	1888	May, Birmingham.	m. 17	Rasch gewachsenes Sarcom des rechten Humerus.	Operation wie bei No. 4.	II.	Nach acht Monat. kein Recidiv.		Wie bei No. 3.
5.	1888	Watts, London.	m. 31	Sarcom am oberen Epiphysenende des lk. Humerus. Recidiv i. d. Scapula.	1886. Op. I. Exarticulatio humeri. 1888. Op. II. Entfernung der Scap. und des äusseren Schlüsselbein-Drittels.	II. der Wunde.	Nach 2 Mon. Recidive an der rechten Scapulae und Clavicula am Oberschenkel. Blutiger Auswurf.		Watts: Sarcoma of left humerus; amput. at shoulder-joint, removal of the scapula. S. Bartholomy's Hosp.-rep. London 1888, p. 207. Refer.: Jahresbericht der gesamten Medizin 1889, pg. 385.

Lfd. No.	Jahr	Operateur	Alter u. Geschl. d. Pat.	Indikation	Operationsmethode	Erfolg		Bemerkungen	Literaturangabe
6.	1888	Watts, London.	m. 14	Orangegross. Sarcom am oberen Humerus-Drittel linkerseits. Recidiv in der Wunde und Scapula.	Op. I. Exarticulatio humeri, 13. IV. 88. Op. II. a. 30. V. 88. Exstirpatio scap. u. des äussern Drittels der Clavic.		Recidive schon v. Vernarbung d. Wunde. T. 3 Mon. p. op.	Schmerzen seit Jan. 1888, Schwellung seit März bestehend.	Wie bei No. 5.
7.	1888	Heath, London.	m. 16	Spindelzellensarcom d. Humerus u. d. Scap.	Exarticulatio humeri, exstirpatio scapulae.	II.	$7^1/_2$ Mon. p. op. R. in d. Narbe, d. entfernt wird. $2^1/_2$ Jahre darauf ein Recidiv im M. pector. Nach weiteren 2 Jahren keine Recidive.	Zwei Jahre vorher Fall auf rechte Schulter.	The Lancet 1889, pag. 3.
8.	1888	Sondermayer, Krakau.	w. 44	Kindskopfgrosses Spindelzellen-Sarcom des Humerus (rechts).	Schnitt nach Langenbeck zur Exarticulatio humeri; da sich auch die Subscapular-Muskulatur ergriffen zeigt — Entfernung	II., per prim.	9 Monate p. op. kein Recidiv.	Der Tumor hatte Anlass gegeben zu einer Fraktur des Coll. chirurgicum bei Fall auf die rechte Schulter.	Sondermayer, Sarcom des Armbeins, Abtragung der ganzen oberen Extremität samt dem Schulterblatt.

				auch der Scapula. Bildung eines 3eckigen Lappens mit der Basis nach aussen, Unterbdg. d. Art. dors. und transv.scap., Lösung d. Scap. Digital-Kompression der grossen Gefässe, Entfernung einiger Achseldrüsen. Nachträgliche Resektion des äusseren Drittels der Clavicula.				Wiener Mediz. Wochenschrift 1889 pag. 1121.
9.	1888	v. Bergmann, Berlin. 24. VII. 1888.	m. 10	Weiches Osteoidsarcom, kindskopf gross, an der oberen Hälfte des lk. Arms, in einige Venen durchgebrochen.	Resectio claviculae, exarticulatio humeri et scapulae.	H. der Wunde.	Recidive am Thorax und in der Narbe. T. am 6. VI. 1889.	Seit December 1887 bestand Schwäche des linken Arms; später nach einem Fall Schmerzen und Anschwellung. Lymphdrüsen unter der Clavicula geschwollen.	Arbeiten aus der chirurgischen Klinik zu Berlin 1890. 4. Band. Nasse. Seite 112. Fall 13. Neubeck „Zur Casuistik der Exarticulation von Humerus und Scap. wegen maligner Neubildung. Inaug.-Diss. 1892. pag. 16, Fall 28.

Lfd. No.	Jahr	Operateur	Alter u. Geschl. d. Pat.	Indikation	Operationsmethode	Erfolg		Bemerkungen	Literaturangabe
10.	1888 11. XII.	Parkes, Chicago.	m. 18	Osteosarcom, faustgross am rechten Humerus kopf. Gelenkkapsel ergriffen.	Op. nach Berger. nur werden die Lappen etwas grösser gebildet. Oberer Teil des hinteren Lappens nekrotisch. hier Granulation. sonst prima reunio.	H. der Wunde in acht Woch.	Nach 4 Monaten recidivfrei.	Seit August 1888 Schmerzen, Verdickung des oberen Humerusendes bemerkt.	Parkes: A precise method of excision of clavicle, scapula and humerus. I. Am. M. Ass. Chicago 89. pg. 295—298. Refer.: Dr. Ochsner im Archiv für klinische Chirurgie 1889 pg. 442.
11.	1889 7. I.	Parkes, Chicago.	m. 35	Oberflächlich mit Periost verwachsenes Sarcom über dem acromialen Ende der Spina scapulae, kindskopfgross.	Op. nach Berger.	T. am Collaps 56 Std. p. op.		Zunächst war nur der Tumor exstirpiert worden und erst als 3 Wochen später das Recidiv auftrat, wurde die Op. in ihrer ganzen Ausdehnung vollzogen.	Wie bei 10.

12.	1889	Th. Chavasse Birmingham.	m. 10	Ossifizierendes Enchondrom am rechten oberen Humerusende.	Resection des mittleren Clavicula Drittels. Unterbdg. der Axillar - Gef. Bildg. von ovalen Hautlappen, Entfernung der Scapula, des äusseren Drittels des Schlüsselbeins und des Armes en masse.	II.	Nach einem Jahr kein Recidiv.	Am 17. Tage secundäre Haemorrhagie, welche Unterbindung der Art. subcl. im II. Drittel ihres Verlaufes nötig machte. Geschwulst im Verlauf von 10 Jahren entstanden.	The Lancet. 1890. Vol. I. pg. 131.
13.	1889	Bowreman Jesset. ?	m. 22.	Myeloid-Sarcom des Humerus.	I. Exarticul. hum. II. Entfernung der äusseren Hälfte der Clavicula und der Scapula. Incision entlang der Clavicula zum Acromion, eine zweite von hier entlang der Spina scapulae. A. subclavia wird unterbunden; geringe Blutung.	II.	Recidive.		Referat des Operateurs: The Lancet, 1890. Vol. I, pag. 131.
				Recidive.		II.	?		

Lfd. No.	Jahr	Operateur	Alter u. Geschl. d. Pat.	Indikation	Operationsmethode	Erfolg		Bemerkungen	Literaturangabe
14.	1889	von Eiselsberg, Wien.	m. 40.	I. Chondrom der Schulter. II. Kolossales Recidiv, zweimannskopfgross, $8^1/_2$ kg schwer.	Op. 1887. I. Exarticulatio bracchii. II. Exstirpation d. Scap. und Resection d. Clavicula. Nach Unterbindung der medianwärts gedrängten Art. u. V. subclavia. Entfernung des Tumors in toto, der die ganze Scapula zerstört hatte.	II. reactionslos p. pr.	Ein Monat nachher noch recidivfrei.		Wiener klinische Wochenschrift, 1890. No. 12 und 13.
15.	1889	Lewis, Brooklyn	m. 47.	Voluminös. Osteo-Sarcom den oberen Teil des Hum. und die Scap. zum Teil umfassend.	Operation nach P. Berger.	II.	8 Mon. p. op. kein Recidiv. Narbe schmerzhaft. (Neurome).	Tumor entstand wahrscheinlich im Anschluss an ein Trauma. (2 Jahre vorher Fall auf die Schulter und Fractura humeri).	Lewis: On the interscapulothoracic amputation with report of a case. Ann. Surg. St. Louis 1890, XI. S. 88—92. Centralbl. für Chir. 1890, S. 828.

16.	1889	Küster, Berlin.	w. 29.	Faustgrosses Sarcom der Scapula, dies. fest aufsitzend, die Fossa supra- u. infra-spinata ausfüllend; in der Gegend des Proc. coracoid., eine andere gänseeigr. Geschw., die in die Axilla reicht u. den Pectoralis durchsetzt. Am oberen Ende des Humerus knollige Auftreibungen.	Freileg. der Scap. durch grossen hint. Lappen. Caput hum. gleichfalls durch Geschwulstmassen zerstört. Verlängerung des Hauptschnittes vom Acromion über die Vorderseite des Arms, Unterbindung der Subclavicular-gefässe. Exarticulation d. Humerus.	II. nach 17 Tagen	Pat. hatte vor 10 Jahren durch Fall auf d. rechte Schulter eine Fract. humeri erlitten. Diese heilte; $1\frac{1}{2}$ J. darauf erneute Factur an derselben Stelle aus geringfüg. Ursache. Heilung erfolgte. Im J. 1881, dritte Fractur an nämlich. Stelle, seitdem etwas Steifigkeit. 4 Jahre darauf Geschwulst über Fracturstelle nach vorn u. oben zum Acromion; apfelsinengr. Exstirpation, Diagnose: Fibrom (?) $1\frac{1}{2}$ Jahre später i. d. Narbe kl. Geschw., die entfernt wurde. Im Juli 1888 neuer Tumor, hinten an d. Schulter, d. rasch u. schmerzl. wuchs, u. Ankylose d. Gelenks verursachte.	Finkelstein, Simon. „Ein Fall von Exstirpation des Schultergürtels. J. D. Berlin, 1889.

Lfd. No.	Jahr	Operateur	Alter u. Geschl. d. Pat.	Indikation	Operationsmethode	Erfolg		Bemerkungen	Literaturangabe
17.	1889 2. VII.	von Bergmann Berlin.	w. 36.	Gemischtes Sarcom an der oberen Epiphyse des recht. Humerus. Fractur. Durchbruch in die Weichteile. Kolossale intra-venöse Geschwulstwucherung.	Exarticulation d. rechten Schultergürtels. Resection der I. Rippe und des Sternums. Unterbindung der V. cava infer.	T. 2 St. p. op.		Vor 1½ Jahren war Schwellung d. Schultergegend eingetreten, d. Schmerzen verursachte, allmählich zunahm und den Arm unbrauchbar machte.	Wie bei 9.
18.	1889	Southam Manchester	m. 11	Rundzellensarcom der rechten Scapula auf Arm und in Achselhöhle gewachsen.	Ovalschnitt wie zur Exarticulation des Armes; vom tiefer. Rande d. Ovals ein senkr. Schnitt zum unt. Scap.-Winkel. Resect. clavic. Unterbindg. d. Axillar. Nach der Operat. Shok, von dem Pat. sich bald erholte.	H. d. W. in 15 Tagen	Recidive von Southam als wahrscheinlich hingestellt.	Der Tumor war 6 Wochen n. Fall auf d. Schulter entstanden Seinen Anfang hatte er wahrscheinlich unt. dem Periost der Fossa infrasp. genommen, hatte sich dann im Knochen selbst verbreitet u. schliessl. beide Flächen desselben eingenomm.	Southam: Removal of the scapula togeth. with haf thel clavicle and the entire upper extremity. Brit. Med. Journ. 89. II. 1334.

19.	1890	v. Eiselsberg, Wien.	m. 63	Komplizierte Splitterfraktur des rechten Humerus am oberen Drittel mit ausgedehnter Zerreissung der Haut und der Muskeln u. stellenweiser, vollkommener Skelettierung des Oberarms über dem Ellbogengelenk. Zweite Hautquetschwunde über dem Schultergelenk; in der Tiefe ist die mehrfach frakturierte Gelenkpfanne sichtbar. Scapula in ihrer ganzen Ausdehnung zertrümmert, Clavicula gleichfalls zerbrochen.	Ligatur der A u. V subclavia. Enucleation des Arms, Exstirpation der zerbröckelten Scapula und der äusseren zwei Drittel der Clavicula. Zur Deckung des Defectes konnte nach Anlegung von Entspannungsschnitt. am Rücken noch ein Teil der Haut an der Aussenseite des Humerus verwendet werden. Wundhöhle mit Jodoformgaze tamponirt.	II. vollkommen wenn auch langsam.		Nach der Operation collabierte Pat.; daher Auto-Transfusion, mit Esmarch'scher Binde, Kampher-Inject., Weinklysma. Am 8. Tage Symptome einer Jodoform - Intoxication, daher Entfernung der Tampons.	Wiener klinische Wochenschrift No. 13.
20.	1890	Helferich, Greifswald.	w. 19	Spindelzellensarkom ausgehend von der Fascie des m. subscapularis rechterseits.	Eingehende Beschreibung oben.	II.		

Lfd. No.	Jahr	Operateur	Alter u. Geschl. d. Pat.	Indikation	Operationsmethode	Erfolg		Bemerkungen	Literaturangabe
21.	1890	Körte, Berlin.	m. 6	Sarkom der Scapula.	Exarticulation des Schultergürtels.	H. d. W. in 14 Tg.	T. an Recidiv in den Nacken-Muskeln, Lunge und Gehirn.		Deutsche Mediz. Wochenschrift 1892 No. 12.
22.	1890	Wyeth, New York.	m. 44	Sarkom. Humerus äusseren Teil der Clavicula und Scapula umfassend.	Resectio clavicularis äusseres Drittel. Exarticul. humeri et scapulae.	H.	Nach 2 Mon. kein Recidiv.	Vorausgegangen war die Exstirpation eines Sarkoms aus dem langen Triceps-Kopf.	The New York. Med. Journal T. 81 p. 57. Gazette hebdomaire 1891 pg. 93. Neubeck, etc. (cf. No. 9 u. 17).
23.	1891	Monod, Bordeaux.	m. 20	Periostsarcom des oberen Humerusendes bis in die Achselhöhle und unter die Scapula reichend.	Exarticulation des Schultergürtels.	H. d. W.	T. 3 Monate an Lungen Metastasen.		Le mercredi médical 1891. pg. 93.
24.	1891	M. Leod, Calcutta.	w. 15	Spindelzellensarkom in d. Umgebung d. rechten Schulter.	Operation nach eigenem Verfahren, das weiter unten kurz geschildert ist.	H.		Drei Monate vorher Schwellung des lk. Armes und der Schulter. Unbeweglichkeit des ganzen Schultergürtels.	The Lancet, 1891 II. p. 117. Case of skewer amputation, of the entire upper extremity.

25.	1891	Treves, London.	w. 43	Kindskopfgrosses Rundzellensarkom am rechten oberen Humerusende; der Tumor war vom Innern d. Knochens ausgegangen und hatte fast die ganze obere Extremität zerstört.	Operation nach P. Berger.	H. p.pr.in 20 Tg.		18Monate bestand Bewegungshemmung und heftiger Schmerz; Schwellung 15 Mon. vor Oper. bemerkt.	The Lancet 1891 Vol. II pg. 1158.
26.	1891	Treves, London.	w. 57.	Skirrhus-Recidiv in der Achselhöhle nach Amput. mammae wegen Carcin. Achselhöhe war bei d. Primäroperation ausgeräumt word.	Operation nach P Berger.	H.		14. Mon. n. Amp. Mammae Steifwerd. des Arms, in der Achselhöhle rapid wachsender Klumpen, der die Subclavicular-Gefässe u. den Plex bracchialis umfasste.	Wie bei 25.
27.	1891	Poncet.	m. 34.	Sarcom der Scapula. Recid. (ulceriert.) Tumor in d. Narbe, Schulterbl. ergriff., Haut ulceriert; Infiltration nach der Achselhöhle zu.	Op. I. Exstirp d. Geschwulst, Resection d. unter. Scapula-Winkels. Op. II. Im wesentlichen nach Berger geringe Modificationen in d. Lappenbildung wegen der Ulceration der Haut.	H. der Wund. H.	R. n. $1^1/_2$ M. in der Narbe. 1892 Metastasen in den Lung. (12 M. p. op.	Der Tumor war 3 Jahre nach einem Trauma (Fall eines Stein. auf d. Schulter entstanden).	Archives provinciales 1893. pg. 255.

Lfd. No.	Jahr	Operateur	Alter u. Geschl. d. Pat.	Indikation	Operationsmethode	Erfolg	Bemerkungen	Literaturangabe
28.	1891	Ochsner, Chicago.	w. jugendlich	Osteosarcom des Humerus.	Resect. clavicul., exart. humeri et scapulae.	H. n. 15 W.	Tumor im Verlauf von 3 Jahren entstanden. Ankylose des Gelenkes.	Centralblatt f. d. ges. Mediz. 1892, Nr. 1.
29.	1891	Delorme, Paris.	m. ?	Osteo-Sarcom am oberen Humerus-Ende.	Verfahren nach Berger.	H. d. W. in 1 Mon.	2 Std. p. op. Collaps. Excitantien, Erholung. Tumor wahrscheinlich n. Fall auf die Hand 2 J. vorher.	Delorme: Tumeur maligne de l'extrémité supér. de l'humerus; Amput. interse.-thoracique. Bull et mém. Soc. de Chir. de Paris. 1892. N. s. XVIII. 446–452.
30.	1891	Polaillon, Paris.	m. 46.	Osteo-Sarcom der Scapula.	Amp. interscap. thoracica.	T. im Shok.	Durch den Tumor war eine Luxation des Humerus nach hinten verursacht. Seit 4 Monaten gleichzeitig Tumor am Radius; dieser infolgedessen spont. fracturiert.	Le mercredi médical, 1891. Seite 613.

31.	1892	Thomas Chavasse, Birmingham.	m. 25.	Sarcomatöse Neubildung, ausgehend v. d. Weichteilen an der Aussenseite des unteren Drittels des rechten Armes.	Op. I. Exarticul. humeri, 1891.	H. d. W.	Pat. hatte die in erster Linie in Frage kommende Amp. d. Humerus abgelehnt u. sich längere Zeit mit Causticis durch einen Quacksalber behandeln lassen. Bei seiner zweiten Aufnahme bestand am Arm ein kraterförmiges Geschwür, das $^2/_3$ seines Umfanges einnahm. Nach der Exart. wurde Pat. anscheinend gesund entlassen, kam aber im Febr. 1892 mit einem ulcerierten Recidiv wieder, das der Scapula u. d. Thorax adhärierte.	The Lancet. 1892. Vol. II. v. 27. Aug.
				Recidive	Op. II. Entfernung der Scapula und des äussern Drittels d. Clavicula nach Berger. 1892	T. an Inanition.		
32.	1892	Helferich, Greifswald.	m. 49.	Phlegmone brachii dextri; septisch. dem d. Schultergegend.	Eingehende Beschreibung ist oben angegeben.			

Lfd. No.	Jahr	Operateur	Alter u. Geschl. d. Pat.	Indikation	Operationsmethode	Erfolg	Bemerkungen	Literaturangabe
33.	1893	R. Frank, Wien.		Recidiviertes Enchondrom d. Schulter.	Exstirpation der Clavicula, um die Gefässe der Kompression zugänglich zu machen; Ligatur unmöglich, da die Gefässe von Geschwulstzapfen überlagert. Von d. Endpunkten d. erst. Schnittes längs der Clavicula je ein Schnitt gegen die vordere und hintere Achselfalte, endlich aus der unveränd. Haut der medialen Fläche d. Oberarms ein gross. viereckig. Lappen mit oberer Basis geschnitten, welcher heraufgeschlagen z. Deckung d. Wundfläche dient. Keine wesentliche Blutung.	II.	J. J. 1883 war zuerst eine kleine Geschwulst in der Gegend des Schulterblattes exstirpiert 1886 eine Recidiv-Operation vorgenommen worden.	Referat in Wiener Klin. Wochenschrift v. 16. März 1893. No. 11.

Es sei hier noch auf 2 andere Fälle hingewiesen, über welche ich, da mir die Literatur nicht zugängig war, Näheres nicht erfahren konnte. Es sind dies:

Keen, Amputation of the entire upper extremity (including the scapula and clavicle etc.) Am. J. Mn. Sc. Phil. 1894. n. s. 680—703.

Shepherd. A case of interscapulo-thoracic amput. for chondrosarcoma of the Shoulder-joint. Maritime M. News, Halifax 1894.

Zählt man die vorstehend aufgeführten Operationen zu denen der von Adelmann'schen Statistik hinzu, so ergiebt sich für die Amp. interscapulo-thoracica eine Casuistik von insgesammt 103 Fällen:[1]) diese können nach ihren Indicationen — Recidivierende Neoplasmen, — schwere Traumen und gutartige Gewebsveränderungen — in drei ungleich grosse Gruppen eingeordnet werden, welche sich von einander in mannigfacher Hinsicht, so namentlich bezüglich der Erfolge nicht unwesentlich unterscheiden und daher eine gesonderte Behandlung beanspruchen.

Beginnen wir mit der Gruppe der recidivierenden Neubildungen als der umfangreichsten und zugleich klinisch wichtigsten:

Recidivierende Neoplasmen gaben zur Abtragung von Arm und Scapula — meist erfolgt auch noch die Resection des äusseren Schlüsselbeindrittels — in 81 Fällen die Veranlassung ab; bei 50 von diesen wurde die Operation einzeitig, bei den übrigen 31 in mehreren zeitlich auseinanderliegenden Sitzungen vollzogen und zwar derart, dass vorausgegangene, weniger umfangreiche Eingriffe an Arm oder Scapula, welche einen bleibenden Erfolg nicht ergeben hatten, nachträglich zur vollen Ausdehnung der Amp.-i.-th. ergänzt wurden. Die meisten mehrzeitigen Operationen — im ganzen 22 — waren durch Recidive nach Tumoren am oberen Ende des Humerus, derentwegen primär entweder die Exarticulation (18 F) die Resection des Kopfes (4 F) ausgeführt worden war, nötig geworden. Einmal leitete die Amputatio bracchii ein anderes Mal die Exarticulatio pollicis, der sich in fünf weiteren Sitzungen

[1]) In Wirklichkeit wird die Casuistik wohl eine noch höhere sein, da anzunehmen ist, dass nicht alle vollzogenen Operationen auch wirklich veröffentlicht worden sind; namentlich in den letzten Jahren sind diesbezügliche literarische Nachrichten spärlicher als in den früheren. So erwähnt beispielsweise Nasse (die Exstirpation der Schulter und ihre Bedeutung für die Behandlung der Sarcome des Humerus (Sammlung klinischer Vorträge N. F. No. 86 Leipzig 1893) 24 durch von Bergmann ausgeführte Operationen; von diesen sind nur 2 in der Literatur zu finden. —

die Exarticulatio manus, die Amp. brachii und humeri dann die Exarticulation des Oberarmstumpfes und schliesslich die Exstirpation der Scapula anreihten, die Totalabtragung des knöchernen Brustgürtels ein.

Dass die Exarticulationen des Arms, auch wenn sie nach der Grösse der Geschwulst hinreichend radical erschienen, trotzdem so ungünstige Resultate liefern, ist zurückzuführen auf eine bereits erfolgte, durch den Reichtum der Achselhöhle an Blut- und Lymphgefässen begünstigte, makroskopisch aber nicht erkennbare Metastasenbildung in den Nachbargeweben, so insbesondere in den vom Arm zum Schulterblatt ziehenden Muskelgruppen.

Bei Tumoren der Scapula findet sich ein mehrzeitiges Verfahren in nur 6 Fällen; die primären Eingriffe bestanden stets in teilweisen Resectionen, die späteren 4 mal in der Exstirpation des Scapula-Restes und der gleichzeitigen Exarticulation des Arms, in einem Falle in einer erneuten Resection, der sich erst in III. Sitzung die Entfernung der Extremität anreihte, einmal endlich setzte sich die Amp. i.-th. aus 6 Teiloperationen in 4 Sitzungen (Resectionen der Scapula bis zu ihrer Totalexstirpation in V. Resection und nachfolgender Exarticulation der Clavicula, in VI. Sitzung Ausschälung des Arms) zusammen.

Die einzeitigen Amputationen der oberen Extremität in der Kontiguität des Rumpfes sind, soweit sich dies aus den Angaben der Statistik, welche nicht immer die ursprüngliche Localisation des Tumors ersehen lassen, gleichfalls in der Mehrzahl durch Neubildungen am oberen Humerusende, seltener durch solche an der Scapula veranlasst gewesen. Die näheren Bedingungen, unter welchen die einen oder anderen die einzeitige Ausführung unserer Operation nötig machen können, sollen später im Zusammenhange erörtert werden; zuvor noch einige Worte über die verschiedenen Arten von Neoplasmen, denen wir als Indication begegnen:

Dieselben hörten grösstenteils der Klasse der Sarcome an, sei es, dass sie deren Typus in reiner Form als Rund- oder

Spindelzellen-Sarcome oder mit demjenigen anders structurierter Tumoren gemischt als Osteo-, Chondro-, Fibro-, Myxo-Sarcom erkennen liessen; zuverlässige Zahlenangaben sind nicht zu machen, da — vorzugsweise in der älteren Literatur — der zellige Aufbau der Neubildungen teils überhaupt nicht (8 F) teils nur ungenau bezeichnet wird: Sarcom oder Spindel-Rundzellen-S. schlechtweg wird der Tumor in 26 Fällen genannt, 17 mal wird er als Osteo — 3 mal als Fibro — je einmal als Myxo, — Chondro, — 2 mal als Myeloid, — und endlich 3 mal als Fascicular-Sarcom näher charakterisiert. Wahrscheinlich sind wohl auch die vier in der v. Adelmann'schen Statistik unter dem Namen Colloid-Tumor, T. fibroplasticus, Osteophyt und Osteoid aufgeführten Neoplasmen als Mischgeschwülste sarcomatöser Natur aufzufassen, da ihnen allen eine ausgesprochene Bösartigkeit eigen war.

Primäre, krebsartige Neubildungen finden sich unter der Bezeichnung Encephaloide 4 mal, als Cancer und Carcinoma medullare je einmal, secundäre nach Mammacarcinom 2 mal als Indication vor.

In 10 Fällen endlich gaben Chondrome die Ursache zur A. i.-th. ab und zwar waren es entweder Tumoren, welche nach früheren Eingriffen bereits recidiviert waren oder solche, deren Gutartigkeit mit Rücksicht auf ihre Grösse fraglich erscheinen musste; durch die Erfahrung ist nämlich festgestellt, dass Chondrome zuweilen und meist dann, wenn sie ein vorgeschrittenes Entwicklungsstadium erreicht haben, ihren gutartigen Charakter verlieren und die Attribute der Malignität annehmen können, eine Erscheinung, die vielleicht mit einer die Masse der Intercellutarsubstanz weit überwiegenden Wucherung der Knorpelzellen und einer so entstehenden Annäherung an die zellige Structur der Sarcome in ursächlichem Zusammenhange steht. Nach der Ansicht Walders[1]) sind es namentlich die Faserknorpel und die aus Faser- und Hyalin-Knorpel gemischten Tumoren, welche leicht rückfällig werden,

[1]) Walder: Ueber Chondrom der Scapula, Deutsche Zeitschrift für Chirurgie, Bd. XIV. Jahrg. 81. Seite 305.

während die rein hyalinen Chondrome einen gutartigen Verlauf zu zeigen pflegen. Wie sehr die Neigung zu localen und allgemeinen Recidiven bei Knorpelgeschwülsten ausgeprägt sein kann, lehrt der von Kappeler-Münsterlingen beschriebene Fall (A 43). K. musste wegen eines Chondroms des Schulterblattes, das im Verlauf von 7 Jahren sechsmal recidivierte in 5 Sitzungen successive die ganze Scapula und Clavicula und in einer 6ten auch noch den Arm abtragen, ohne dass es ihm gelang, eine endgültige Heilung zu erreichen: der Patient starb $1\frac{1}{2}$ Jahre nach der letzten Operation an Metastasen in den Wirbelkörpern; ähnliche Beispiele bei Adelmann unter 3, 25, 27, 49, 62, oben unter 14, 33.

Bei einer Anzahl der Tumoren an Arm und Scapula (A. 26, 33, 34, 44, 52, 62, oben 7, 15, 16, 18, 27, 29) wird als Ursache ihrer Entstehung ein vor längerer oder kürzerer Zeit vorausgegangenes Trauma genannt; dieses, meist in einer Contusion der Schulter durch Fall oder Stoss bestehend, ging teils, ohne Beschwerden zu hinterlassen vorüber, nach einiger Zeit aber machte sich eine langsam wachsende Anschwellung an der betroffenen Stelle bemerkbar, oder es traten zunächst Schmerzen, Bewegungsstörungen im Gelenk und danach die Schwellung auf, — teils blieb nach dem Trauma sofort ein andauernder Schmerz zurück und gleichzeitig entwickelte sich langsam die Geschwulst.

In drei Fällen (A 28, oben 15, 16, war infolge des Traumas eine Fractur, von der dann die Neubildung ihren Ausgang nahm, erzeugt worden, einmal (A 44) wird deren Entstehung mit einer Verstauchung im Schultergelenk in Verbindung gebracht; umgekehrt hatte in 2 Fällen (ob. 8, 17) das Neoplasma zu einem Spontanbruch des Humerus und einmal zu einer Luxation (ob. 30) seines Kopfes nach hinten geführt.

Bemerkenswert ist noch das Auftreten der malignen Neubildungen schon in frühem Lebensalter; unter 69 Operierten, bei denen dasselbe näher angegeben ist, waren

4	im Alter	zwischen	2	und	10
19	„	„	11	„	20
14	„	„	21	„	30 Jahren.

13 im Alter zwischen 31 und 40
12 „ „ „ 41 „ 50
6 „ „ „ 51 „ 60 Jahen.

Wir kommen nunmehr zu Erörterung der Frage, unter welchen Verhältnissen die Amp. der oberen Extrem. in der Contiguität des Rumpfes a priori in ihrer vollen Ausdehnung angezeigt sein wird. Im allgemeinen wird das der Fall sein, wenn die Entfernung eines Tumors der oberen Humerusdiphyse oder Scapula nach den für die Operation maligner Tumoren gültigen Regeln durch weniger umfangreiche Eingriffe überhaupt nicht mehr möglich ist oder aber es fraglich erscheint, ob mit diesen ein andauernder Erfolg erzielt werden könne. Als weniger radicale Eingriffe kämen für Geschwülste am oberen Ende des Armes nur die Exarticulation, für solche an der Scapula — nachdem aus dem reichlichen statistischen Material[1]) der Beweis erbracht ist, dass die partiellen Resektionen dieses Knochens durchaus ungenügende Resultate bezüglich der Heilungsdauer liefern, und nachdem ferner die Benignität der Scapula für die Functionsfähigkeit des Armes durch von Langenbeck[2]) klargestellt worden ist — nur die totale Abtragung des Schulterblattes in Betracht.

[1]) Gies: Beiträge zu den Operationen an der Scapula, Deutsche Zeitschrift für Chirurgie, Bd. XII. 1888. S. 550.

v. Adelmann „Zur Geschichte und Statistik der teilweisen und vollständigen Schulterblattresectionen". Prager Vierteljahrsschrift, Jhrg. 1879 N. F. Bd. IV.

Walder l. c.

[2]) Langenbeck bewies bei einem von ihm operierten Patienten, dass der Arm auch nach Wegnahme der Scapula seine Gebrauchsfähigkeit behalte und widerlegte dadurch die Chirurgen älterer Zeit, welche glaubten, der Arm müsse zum unnützen Anhängsel werden, wenn ihm nicht wenigstens die Gelenkverbindung mit der Scapula erhalten bliebe, und welche daher den Arm mit abtrugen, wenn sie die Totalexstirpation des Schulterblattes nicht umgehen konnte. In der Folge ist die Erfahrung von Langenbecks durchaus bestätigt worden: so constatiert Poinsot in seiner Arbeit „De l'exstirpation totale de l'omoplate avec conversation du membre supérieur„ (Revue de Chirurgie 1885 pag. 201) im Anschluss an eine Casuistik von 45 Fällen, dass bei mehr als 67% der Operierten der Arm eine teils sehr gute", teils zufriedenstellende Functionsfähigkeit behalten hatte.

Die Exarticulation des Armes aber wird unzureichend und durch die Amp. i-th. zu ersetzen sein:

Wenn der Tumor bei seinem Wachsen das Schulterblatt bereits ergriffen hat, oder doch in so bedrohliche Nähe an dasselbe herangerückt ist, dass eine Miterkrankung desselben nicht mehr mit Sicherheit ausgeschlossen werden kann. Nach Nasse (l. c.) ist ein besonderes Gewicht auf das Verhalten der Gelenkkapsel, die Axillar-Venen und die Insertion der vom Schulterblatt zum Arm ziehenden Muskeln zu legen: sind an ihnen pathologische Veränderungen bemerkbar, dann sei stets die Amp. i. th. anstatt der blossen Exarticulatio humeri indiziert. Delorme[1]) hält erstere für meistens geboten und letztere nur dann für ausreichend, wenn die Geschwulst noch völlig im Knochen abgekapselt ist. Auch Berger spricht sich in seiner Monographie des öfteren für jene aus mit der Begründung, dass der Eingriff sich nicht ernster gestalte als die Absetzung des Armes allein und dass durch ihn, wie die Erfahrung lehre, das Eintreten der Recidiven sicherer verhindert werden könne. Ueberdiess verliere die Scapula nach Exarticulation der Extremität ihre vornehmlichste funktionelle Bedeutung und sei auch für eine etwaige Prothese ohne Vorteil."

Zur Entfernung bösartiger Geschwülste des Schulterblattes wird neben der Totalexstirpation des letzteren auch die Exarticulatio humeri vorzunehmen sein, einmal in Fällen, wo am Armkopf bereits die gleichen Geschwulstwucherungen Platz gegriffen haben; einer dabei möglicherweise in Frage kommenden Resectio Capitis hum. wird die Exarticulation des ganzen Gliedes vorzuziehen sein, da durch sie unbestreitbar bessere Aussichten auf einen bleibenden Erfolg geschaffen werden. Aus dem gleichen Grunde wird das radicalere Verfahren auch dann zu rechtfertigen sein, wenn der Tumor der Scapula zwar den Humerus selbst noch nicht ergriffen hat, aber doch, vielleicht

[1] Delorme, Tumeur maligne de l'extrémité supérieure de l'humérus: Amp. interscap.-thoracique. Bull. et mém. Soc. de Chir. de Paris. 1892 n. 5. XVIII 446—452 (La semaine médicale 1892 pg. 252).

n der Arm-Schulterblattmuskulatur so weit fortgeschritten ist, ass sich seine Entfernung in zweifellos gesunden Grenzen ur bei gleichzeitiger Opferung der Extremität vollziehen lässt.

Eine weitere Indication zur A.-i.-th. liegt vor, wenn die n der Achselhöhle verlaufenden grossen Gefäss- und Nerven-ämme — wie beispielsweise bei der I. Operation aus der reifswalder Klinik völlig von Geschwulstmassen umwachsen nd; in einem solchen Falle würde naturgemäss eine Isolierung ner, die ihrerseits für die Erhaltung des Arms erforderlich äre, abgesehen von ihren Schwierigkeiten nicht verhindern önnen, dass kleinste Teilchen der Neubildung zurückbleiben nd den Boden für ein Recidiv abgeben. Einen einigermassen cheren Schluss auf die etwaige Beteiligung der Gefässe und erven wird sich häufig aus der verminderten Stärke des adialpulses und aus Störungen in der Motilität und Sensibilität er betreffenden Armnerven ziehen lassen.

Auch durch Neoplasmen, die vom Schlüsselbein ausgehen, önnte gelegentlich die Abtragung des Brustgürtels in toto ötig werden und zwar auch wieder bei gleichzeitiger Mit-krankung des Arms und Schulterblattes oder wenn die ubclavicular-Gefässe und der Plexus bracchialis in die eschwulst eingeschlossen sind. Beispiele hierfür sind indess der Literatur nicht mit Sicherheit zu konstatieren, wie denn ich bösartige Neubildungen des Schlüsselbeins nicht gerade n den häufigen Vorkommnissen gehören.

Dass auch Recidive nach Mamma-Carcinom, die in den rüsen der Achselhöhle entstanden sind und das Gelenk ffiziert haben, Anlass zur Exarticulatio des Brustgürtels geben önnen, zeigen die Fälle 57 bei v. Adelmann und 12 in iger Zusammenstellung.

Noch unter zwei anderen Bedingungen ist nach Ansicht ergers[1]) unsere Operation angezeigt nämlich

einmal wenn ein Tumor der Schulter eine so ausgedehnte geschwulstige Degeneration sämmtlicher regionärer Drüsen herbeigeführt hat, dass eine ausgiebige Ausräumung

[1]) Berger l. a, pag. 206 ff.

derselben ohne Opferung des Arms und Schulterblattes nicht durchführbar erscheint und schliesslich

dann wenn durch Neoplasmen der Schulter Weichteile und Haut so sehr durch Ulceration und Infiltration zerstört sind, dass zur Deckung des nach Entfernung alles Kranken entstehenden Defectes die disponiblen Hautpartieen nicht ausreichen würden. Berger will dann bei Exarticulation des Armes auf die Bildung von Hautlappen zu genanntem Zweck Rücksicht nehmen.

Sehen wir uns nunmehr die mit der Amput. interscapthoracica bei malignen Neubildungen erzielten Erfolge an, welche wie schon gesagt in unmittelbare — Heilung der Wunde oder letaler Ausgang der Operation — und entfernter liegende — Freibleiben oder Eintreten von Recidiven unterschieden werden müssen; aus den ersteren lässt sich lediglich ein Urteil über die Gefahren des Eingriffs für das Leben herleiten, die letzteren dagegen bestimmen seinen Wert für die Heilung von bösartigen Geschwülsten.

Bei fünfzig einzeitigen Operationen ist in 10 Fällen Tod kurz nach der Operation notiert und als dessen Ursache 3mal Shock (A, 24, 57, oben 30) je einmal Collaps (ob. 11) Erschöpfung (ob. 17), Blutverlust (A 42) Nachblutung aus der Art. subclavia, deren Ligatur sich gelöst hatte (A 38) und Gangrän (A 45) bezeichnet. In einem Falle starb der Pat. unter den Erscheinungen des Lungenödems, in einem anderen (A 26) an Herz-, Leber- und Nierenverfettung. Wie es scheint, sind fast alle diese Todesfälle eine directe Folge des Eingriffs gewesen und nur in dem letztgenannten dürfte dieser eine den Exitus mehr begünstigende Rolle gespielt haben; bei den ersteren aber muss erklärend bemerkt werden, dass der Fall 24 einen zweijährigen Knaben betraf, im F. 57 die Operation weit über die Grenzen der Amp. interscap-thorac. bis zur Eröffnung der Brusthöhle durch partielle Resection dreier Rippen sich ausdehnte und dass in F. 42 eine präventive Versorgung der Blutgefässe wegen der Ausdehnung des Neoplasmas unmöglich war. Die Zahl von 10 Todesfällen

ei 50 Operationen [1]) kann in Anbetracht des Umfanges des Eingriffs — v. Adelmann nennt ihn einen der blutigsten — ls übermässig hoch nicht bezeichnet werden, sie bleibt sogar och hinter derjenigen nach blosser Exstirpation der Scapula urück, bei welcher sich das gleiche Verhältnis wie 1 : 4 [2]) estaltet. —

In 12 Fällen, in denen Heilung der Wunde erfolgt war, ing der Patient später an einem Recidiv zu Grunde, welches mal in den Lungen [3]) (A. 37, 51, 61, 64, 65 ob 23) je nmal im Wirbelkanal (A 52) in der Nackenmuskulatur und n Gehirn (ob 21) 1 mal in der Narbe und am Thorax (ob 7) ufgetreten war; bei drei Operierten (A 4, 5 ob. 3) ist der itz des Recidivs nicht genannt. Der Zeitraum, welcher vischen dem erneuten Erscheinen der Geschwulst bezw. dem xitus infolge derselben und der Operation lag, betrug in aximo 2 Jahre (A 51) in minimo 3 Monate (ob. 3 u. a.) der Mehrzahl der Fälle nur wenige Monate.

Die Resultate der übrigen 28 einzeitigen Operationen sind der Statistik zwar als Heilungen angeführt, es können dess von diesen nur wenige und bloss solche, bei denen ch viele Monate nach Entlassung des Patienten ein Rück- ll nicht beobachtet wurde, mit einiger Sicherheit als wirklich

[1]) von Bergmann hatte sogar, wie Nasse l. c. anführt, unter wegen Neoplasmas vollzogenen Operationen nur einen Todesfall verzeichnen.

[2]) Doll: Ueber Exstirpation der Scapula mit und ohne Erhaltung s Arms. Langenbecks Archiv Bd. 37 pg. 150.

[3]) Die Häufigkeit des Recidivs gerade in den Lungen erklärt sich cht aus der Nachbarschaft der Venen und Lymphgefässe der orax Höhle zu der Operationsstelle, die Metastasenbildungen können türlich auch schon vor der Operation erfolgen und daher rät Adelmann zu einer eingehenden Auscultation der Lungen, bevor e beschlossen würde; bei Respirationsanomalien sei der Eingriff ntraindiziert. (v. A. l. c.).

[4]) In Fall 7 aus der obigen Zusammenstellung war $7\frac{1}{2}$ Monate op, ein Rückfalltumor in der Narbe, nach dessen Entfernung ein cher in der Brustmuskulatur und erst, nachdem auch dieses eitigt, Heilung, die noch nach zwei Jahren constatiert wurde, erfolgt.

definitiv bezeichnet werden: in vielen Fällen fehlen derartige Nachrichten über den Zustand des Operierten, in anderen ist die Dauer der Controle eine zu kurze, um eine zweifellos gute Prognose zu rechtfertigen und nur in den Fällen (A. 9, 49, 56 und oben 7, 25 wo noch nach Verlauf von 9, 4, $1\frac{1}{2}$, 2 und $4\frac{1}{2}$ Jahren Recidive ausgeblieben waren, darf die Heilung als eine dauernde angesehen werden.

Für die in mehreren Sitzungen ausgeführten 31 Operationen gestalteten sich die entsprechenden Verhältnisse wie folgt:

Operationstod in 4 Fällen (— 1 ob. Shock (A 46) 2 (Entkräftung und Inanition A 4 ob. 31.—) Tod an Recidiv 11 mal — 5 mal in den Lungen (A 14, 15, 20, 48 ob. 27) je einmal in der Serosa und den Drüsen des Unterleibes (A 47) an der Scapula der anderen Seite, am Oberschenkel und in den Lungen Generalisation? ob. 5), in der noch nicht vernarbten Wunde (ob. 6 und 2 mal in der Wirbelsäule (A. 2 und 43); in einem Falle (A. 21) ist der Ort des Recidivs nicht angegeben. Von der Operation bis zum Recidivtod waren längstens 4 Jahre kürzestens 3 Monate verstrichen.

Heilungen sind im ganzen 16 notiert, davon können fünf (A. 3, 7, 8, 17, 36) da sie noch nach 30, 3, 20, 6 und 6 Jahren nachgewiesen wurden als endgültig betrachtet werden.

Fassen wir, um ein Urteil über die Leistungsfähigkeit der Amputation des oberen Gliedes in der Kontiguität des Rumpfes bei Entfernung maligner Tumoren zu gewinnen, noch einmal die Erfolge, welche bisher sowohl durch das einzeitige als auch durch das mehrzeitige Verfahren erzielt worden sind, in Eins zusammen, so sehen wir, dass in 2 von 67 Fällen, in denen der Pat. den Eingriff überstanden hatte, durch diesen ein Recidiv, (dass meist schon nach einigen Monaten eintrat) nicht verhindert werden konnte, dass ferner von den angegebenen Heilungen die Mehrzahl als problematisch gelten muss und dass ein thatsächlicher Erfolg aus den wiederholt genannten Gründen nur nach 10 Operationen mit ziemlicher Gewissheit angenommen werden kann. Demnach erscheinen die Resultate nichts weniger als glänzend und e

echtfertigt sich aus ihnen die von Adelmann an ihre esprechung geknüpfte Bemerkung, dass die Operation öglicherweise eine Lebensverlängerung, aber nur selten eine ebensrettung zu bewirken imstande sei.

Die zweite Gruppe der Indicationen zur A. i. th. wird gebildet urch Traumen und ist mit 18 Fällen in der Gesamtstatistik nzutreffen; in 4 von diesen hatten Schussverletzungen, in 9 nderen Komminutivfracturen, in den übrigen 5 Zerfleischungen nd Zerreissungen des Brustgürtels und Arms die Veranlassung r Abtragung beider gegeben.

Dass Verletzungen der Schulter durch Geschosse, trotzdem re Zahl, wie aus den Sanitätsberichten verschiedener Kriege r letzten Jahrzehnte hervorgeht, eine sehr grosse ist, doch selten die Amputatio interscapulo-thoracica nötig gemacht ben, erklärt sich aus den guten Resultaten, welche durch ne conservative Behandlungsweise erzielt worden sind, so t es sich insbesondere gezeigt, dass Splitterbrüche der apula eine grosse Neigung zur Consolidirung haben, und ss es daher, wenn überhaupt etwas geschehen muss, genügt, waige losgelöste Fragmente aus der Wunde zu extrahieren er in ganz schweren Fällen partielle Resectionen des nochens vorzunehmen. Belege hierfür erbringt Berger in iner Monographie pag. 237 ff in reichlicher Anzahl, so unter derem aus der von George Otis[1]) zusammengestellten undstatistik des amerikanischen Secessionskrieges, in welchem cht weniger als 1423 Schiesswunden der Schultergegend mit litterfracturen der Scapula teilweise mit zugleich erfolgter rtrümmerung des Humerus, angeführt werden: Bei nur von diesen waren Eingriffe am Schulterblatt in Gestalt n partiellen Resectionen, kein einziges Mal die Totalexstir- tion desselben nötig; 368 von jenen 1423 Verwundeten sste wegen eines neben der Scapula-Fractur bestehenden mminutivbruchs der Humerus exarticuliert, aber nur in

[1]) The medical an surgical history of the war of the rebellion George A. Otis, Washington part. II. vol. II. pg. 481.

fünf Fällen ausserdem noch einen Teil der Scapula, nie diese ganz mitentfernt werden. Daraus erhellt, dass bei Zertrümmerungen der Schulter durch Geschosse die Beschaffenheit des Knochens allein keine directe Veranlassung zu seiner Ausschälung in toto sein kann und es müssen wohl erst Complicationen von anderer Seite bestehen oder eintreten, um dieselbe gerechtfertigt erscheinen zu lassen.

Die Entscheidung giebt das Verhalten der Weichteile: wenn diese in ausgedehnter Weise gequetscht und gerissen, wenn namentlich die grossen Gefässstämme der Achselhöhle verletzt sind, kann es einmal zu einer umfangreichen Necrose, oder da durch die mit Blut durchsetzten teilweise oder ganz ertöteten Gewebe die Entwickelung pathogener Mikroorganismen, welche oft schon im Moment der Verletzung z. B. durch in die Wunde eingedrückte Kleidungsfetzen eingebracht sind, in hohem Masse begünstigt wird, zu einer das Leben des Patienten gefährdenden Infection kommen; drohen derartige Komplicationen oder sind sie bereits vorhanden, dann wird die Scapula samt den sie deckenden Weichteilen und wenn gleichzeitig auch die Exarticulatio humeri indiciert ist, die Amp. i.-th. zu vollziehen sein.

Fernerhin ist der Fall denkbar, dass infolge einer Quetschung durch das Geschoss die Gefässwand der Art. subclavia necrotisch wird und dass später eine Ruptur mit lebensgefährlicher Blutung eintritt, deren Stillung nur durch die Ligatur der Arterie möglich ist; diese ihrerseits macht dann die Abtragung des Arms und wenn die Perforation medianwärts vor dem Abgang der die Scapula versorgenden Gefässe liegt auch die Exstirpation des Schulterblattes nötig. Ueberdies giebt die gequetschte Stelle der Gefässwand Gelegenheit zur Bildung eines Thrombus, der, wenn obturierend zur Gangrän des ausser Ernährung gesetzten Bezirkes, schlimmsten Falls des Arms und Schulterblatts führen kann.

Wie bei den Comminutivfracturen des Schultergürtels durch Geschosse ist auch bei solchen infolge anderer Insulte wie Maschinenquetschungen, Ueberfahren, Zerreissungen und

Zerfleischungen in erster Linie das Verhalten der Weichteile massgebend für die Wahl der Amp. i.-th.; naturgemäss werden hier, entsprechend der Art des Traumas fast stets ausgiebigere Destructionen der Gewebe vorkommen und demnach die bei jenen genannten Komplicationen häufiger eintreten oder zu befürchten sein. —

Die Erfolge der durch Traumen veranlassten Operationen gestalten sich, da sie lediglich von der Heilung der Wunde abhängen, wesentlich günstiger als bei malignen Tumoren; eine vollständige Wiederherstellung des Pat. wurde im ganzen in 11 von 18 Fällen erreicht, davon je dreimal nach Schusswunden und schweren Quetschungen, 5 mal nach Zerreissungen und Zerfleischungen. Diesen Heilungen stehen 7 Misserfolge (1 nach Schulterzertrümmerungen durch Geschosse, 6 nach solchen durch zermalmende Insulte und zwar wird bei jenem (38) Traumatismus, bei diesen Shock (10) Erschöpfung (22) Blutverlust (70) Lungenruptur (12) traumatische Pneumonie (22) und Sepsis (28) als Ursache des bald nach der Operation eingetretenen Exitus genannt. Dass die letztgenannten drei Todesfälle nicht dem Eingriff selbst, sondern der gleichzeitig erfolgten, schweren Lungenläsion bezw. der Wundinfection Schuld zu geben sind, ist wohl ohne weiteres klar; wahrscheinlich ist es aber auch, dass bei den 4 anderen Operationen die durch das Trauma hervorgerufene Alteration des Organismus, die noch fortbestand, als der Pat. operiert wurde, den letalen Ausgang, wenn nicht allein herbeigeführt, so doch erheblich begünstigt hat.

Die dritte Gruppe der Indicationen setzt sich zusammen aus drei Arten von gutartigen Gewebsveränderungen, — Caries, Osteomyelitis und progressiver Phlegmone, von denen die letztere mit 2, die beiden anderen mit je 1 Falle in der Literatur der A. i. th. vertreten sind. Die eine durch Caries veranlasst gewesene Operation wurde in 2 (I. Exarticul. bracchii I. Entfernung der Scap.), die andere in drei Sitzungen (I. Resectio-, II. Exarticul. humeri, III. Excisio scapulae)

vollzogen, im dritten und vierten Falle (Osteomyelitis un Phlegmone) war das Verfahren einzeitig.

Ueber die näheren Bedingungen, unter welchen di genannten Gewebserkrankungen (veränderungen) die Tota exstirpation von Arm und Scapula erfordern können, sag P. Berger l. c. pag 225 ff. etwa folgendes: „Es sei seine Ansicht nach kaum jemals wirklich nötig, wegen eines s chronisch verlaufenden Prozesses wie Knochencaries, Ar oder Scapula in toto zu entfernen, es werde vielmehr fa immer gelingen durch partielle Resectionen der erkrankte Knochenabschnitte eine Heilung zu erreichen; erst dann, wen trotzdem der Prozess nicht zum Stehen zu bringen, wenn dure ihn eine hochgradige Necrose herbeigeführt und durch di andauernde Eiterung die Existenz des Kranken gefährdet se könne schliesslich als letzte Operation die A. i. th. in Frag kommen. Ein einzeitiges Verfahren wäre nur bei solche Osteomyelitiden zu rechtfertigen, welche, wie in dem Falle v Berenger-Ferand (A 53) einen ausserordentlich rapide Verlauf genommen und ebenso schnell eine umfangreich Necrose des Arms und Schulterblatts verursacht hätten."

Auch bei rasch fortschreitenden suppurativen Prozesse in den Weichteilen des Arms und der Schulter wird natürlich wie in dem II. Falle aus der Greifswalder Klinik die Operatio in einer Sitzung ausgeführt werden müssen.

Die mit der Amp. i.-th. bei gutartigen Gewebsve änderungen erzielten Erfolge sind zufriedenstellende; in 3 Fälle ertrug Pat. den Eingriff und wurde vollständig wiederhe gestellt, im vierten (ob 32) ging derselbe an Erschöpfung, d durch die Natur des Leidens bedingt war zu Grunde.

Es erübrigt nunmehr noch die Technik unserer Operatio kurz zu skizzieren und einen Ueberblick über die gebräuc lichsten Methoden bei derselben zu geben.

In der jüngsten Zeit ist namentlich das von Berger seiner Arbeit beschriebene Verfahren, welches in den meist Fällen ohne Schwierigkeit durchführbar ist, und sich au durchaus bewährt hat, so sehr in Aufnahme gekommen, da

man es wohl als typisch bezeichnen darf. Dasselbe zerfällt in drei Acte, in deren erstem die präventive Versorgung der Blutgefässe erfolgt, welcher sich im zweiten die Bildung eines pectoro-axillaren und eines cervico-scapularen Lappens, dann die Durchtrennung der die Scapula an den Thorax fixierenden Weichteile und endlich die Absetzung der Extremität en masse anschliesst. Ein Hauptgewicht legt Berger auf die exacte Verödung der Subclavicular-Arterie und ihrer Vene und empfiehlt, um ihre Unterbindung zu ermöglichen, als zuverlässigste Methode die subperiostale Resection des mittleren Drittels der Clavicula mit der Begründung, dass man so am sichersten zur Arterie, die an dieser Stelle gerade unter dem Schlüsselbein liegt, gelangen könne und bei der subperiostalen Ausschälung des Knochens am wenigsten Gefahr laufe, die Gefässe unabsichtlich zu verletzen. Von der Mehrzahl der Chirurgen ist früher die Ligatur der A. subclavia, wenn überhaupt, an den typischen Stellen ober- und unterhalb des Schlüsselbeins angelegt, von manchen auch vorher das sternale Drittel des letzteren oder dieses ganz resecciert worden, um die Gefässe zugängig zu machen, noch andere haben auch nur die Vorunterbindung der Axillararterie unternommen; dass diese nicht immer ausreicht, zeigen einige Fälle aus der Statistik, in denen späterhin Nachblutungen aus den Scapulargefässen der Subclavia eintraten. Ebensowenig kann die mittelbare oder unmittelbare Kompression, welche gleichfalls versucht worden sind die Garantie einer sicheren Versorgung während der Operation bieten.

Von grösster Wichtigkeit ist neben der Ligatur der Arterie auch diejenige der Vena subcl., weniger wegen der Blutung, welche aus ihr, namentlich wenn sie infolge von Stauungsvorgängen varicös erweitert ist, bei der Durchschneidung eintreten, als vielmehr wegen der Gefahr der Luftaspiration, die im Momente der Durchtrennung des nicht abgebundenen Gefässes erfolgen kann. Derartige Zufälle, an einem eigenartig gluckenden Geräusch erkennbar sind des öfteren beobachtet.

Ein eigenes Verfahren der präventiven Blutgefässversorgung wendet Mc. Leod[1]) an: Er sticht kreuzweise an den Grenzen des Tumors 2 Packnadeln von 8 Zoll Länge ein, führt dieselben unter den Gefässen der Achselhöhle durch und schlägt an den Ausstichstellen um sie einen elastischen Schlauch, durch welchen die Kompression der Gefässe und ein besseres Hervortreten des Tumors bewirkt werden soll[2]). Dieses Verfahren scheint mir indess nicht ohne Gefahr zu sein, da bei der subcutanen Durchstossung der Nadeln leicht eine Verletzung der häufig genug durch die Geschwulst aus ihrer normalen Lage gedrängten Gefässe möglich ist.

Die Versorgung der Gefässe wie sie Berger vorzunehmen vorschlägt, ist gewissermassen ein vorbereitender Eingriff und spielt sich in folgender Weise ab:

In Rückenlage des Patienten, dessen Schultern auf einem harten Kissen ruhen und bei leicht abduziertem Arm, wird mit einem starken Scalpell ein bis auf den Knochen reichender Schnitt vom lateralen Rande des M. sterno-cleidomastoid. nach aussen bis jenseits des Acromio-Clavicular-Gelenks geführt, das Periost über dem mittleren Drittel der Clavicula sorgfältig abgehebelt und diese an der Vereinigung des mittleren und inneren, dann an der Grenze jenes und des äusseren Drittels mit einer Stich- oder Kettensäge durchtrennt. Nach Entfernung des resecierten Knochenstückes wird der freigelegte M. subclavius isoliert, an der medialen Sägestelle durchschnitten und lospräpariert, sodass die grossen Gefässe zu Tage kommen. Nach einander werden dann die Arterie und die tiefer und lateral gelegene Vene aus dem sie umgebenden lockeren

[1]) Die eingehende Beschreibung s. Lancet 189 i. I. pg. 117. „A skewer method of preventing haemorrhage."

[2]) Die weitere Operation nach Mc. Leod besteht in einem den Tumor in einer Entfernung von 2 Zoll umkreisenden Schnitt, der Durchtrennung des Clavicula an der Grenze ihres mittleren und äusseren Drittels und in der allmählichen Ablösung des Schultergürtels und Arms. Der Autor führt bei Beschreibung seines Falles an, dass er fast ganz unblutig operiert, den Defect ohne Lappenbildung gedeckt und doch eine lineare Narbe erzielt habe.

ndegewebe isoliert, doppelt unterbunden und in der Höhe
r ersten Rippe durchschnitten.

Damit ist der I. Act des Berger'schen Verfahrens
endet und es erfolgt nunmehr die Bildung eines pectoro-
illaren oder vorderen unteren Lappens (II. Act. 1. Stadium).

Der diesen Lappen umgrenzende Schnitt nimmt seinen
nfang in der Mitte der Incision über der Clavicula, krümmt
ch nach unten und aussen, läuft lateral am Proc. coracoid.
rüber den Deltamuskel entlang, parallel und aussen von der
urche zwischen diesem und dem M. pector. maior bis zu der
elle, wo vordere Wand der Axilla und Arm zusammenstossen.
ier kreuzt der Schnitt den unteren Rand des Pectoralis,
uft quer über die Haut der inneren Fläche des Arms,
reicht den unteren Rand der Sehne des Latissimus dorsi
nd Teres maior und zieht von da nach unten und median-
ärts zum unteren Scapula-Winkel. Es wird durch ihn nur
aut und Unterhautgewebe durchtrennt. Nun werden die
eile des Lappens lospräpariert, welche die Weichteile der
rust und Achselhöhle in sich begreifen. Durchschneidung
s Pectoralis major an seinem Uebergang in die Sehne, des
ectoralis minor dicht am Proc. coracoidens, Freilegung und
urchtrennung des Plex. bracchialis dicht an der ersten Rippe.
etzt fällt die Schulter nach aussen vom Thorax ab und die
xilla ist völlig geöffnet; Freimachung noch ungelöster Ver-
ndungen des Gliedes in der Achselhöhle, Durchtrennung des
atissimus dorsi, der einen Teil des Lappens bildet.

In dem darauffolgenden II. Stadium des II. Actes geht
e Bildung des hinteren oberen oder scapulo-cervicalen
appens vor sich. Bei über der Brust gelegtem Arm Ein-
hnitt durch die Hautdecken vom äusseren Ende des I. Cla-
cular-Schnittes auf dem kürzesten Wege über die Spina
apulae bis zur Vereinigung mit dem vorderen Lappenschnitt
n unteren Scapula-Winkel, Blosslegung des M. trapezius,
urchschneidung seiner Ansätze an Clavicula und Scapula und
ösung der Verbindung mit der Extremität.

Für das III. und letzte Stadium bleibt nur noch d
Trennung der das Schulterblatt an den Rumpf fixierend
Muskeln, des M. omo-hyoideus, Levator anguli scapulae, Rhom
boidei und Serratus maior übrig, welche dicht am Knoche
abgeschnitten werden. Wenn dies geschehen, fällt im Z
sammenhange fort der Arm, die Scapula und das äusse
Drittel der Clavicula sammt den Mm. deltoideus, teres mai
minor, subcapularis, Supra und infraspinatus. Die Entfernu
aller dieser Muskeln ist notwendig, da sie nach Unterbindu
der Art. subclavia ausser Ernährung gesetzt sind und so ih
eventl. Verwertung zur Lappenbildung unmöglich ist.

Bei der Schilderung des Berger'schen Verfahrens ist a
Indication ein Tumor gedacht; es lässt sich natürlich ab
auch, vielleicht mit geringen Modificationen, die durch d
Sachlage im einzelnen Falle, beispielsweise bestehende Ze
reissungen der Weichteile bedingt sein können, auch bei de
beiden andern Indicationen in Anwendung bringen.

In seltenen Fällen nur wird von der typischen Ausführu
der Amp. i. th. ganz Abstand genommen werden müsse
nämlich dann, wenn durch einen Tumor die Subclavicula
Gefässe derart verschoben oder überlagert sind, dass ih
Vorunterbindung unmöglich ist; unter solchen Verhältniss
ist nach Berger mit der Loslösung der Muskeln am spinale
Rand der Scapula zu beginnen, danach, wenn möglich, d
Schulterblatt vom Thorax zu entfernen, der Rand des Tumo
aufzusuchen und eine provisorische Massenligatur um d
grossen Gefässe und Nervenstämme zu legen. —

Andere, namentlich früher häufiger geübte Operation
methoden bestehen darin, dass man in einer Sitzung, aber g
trennt von einander zunächst den Humerus exarticuliert u
dann die Scapula exstirpiert oder umgekehrt erst die Abtragu
der letzteren vornimmt und ihr die Absetzung des Armes a
schliesst. Vorteile besitzt dieses Verfahren nicht, es ist i
Gegenteil viel umständlicher als das von Berger angegeben
unter Umständen ist es allerdings nicht zu umgehen und zw
dann, wenn die Ausdehnung des Tumors vorher nicht sich

zu constatieren ist und es sich erst im Verlauf der Operation herausstellt, dass die bereits eingeleitete oder beendigte Enucleation des Humerus bezw. Excision des Schulterblattes allein nicht radical genug ist.

Aehnlich hat Herr Geh.-Rat Prof. Helferich in dem ersten der eingangs beschriebenen Fälle die Operation ausgeführt, als es sich erwiesen hatte, dass der Tumor nicht, wie es schien, vom Thorax, sondern von der Fascie des Musc. subscapularis seinen Ausgang genommen und die grossen Gefäss- und Nervenstämme der Achselhöhle umwuchert hatte; es gelang ohne Schwierigkeit, den Arm im Schultergelenk zu exarticulieren und danach die ganze Scapula mit ihren Muskeln abzutragen, vorher war noch, zur Ermöglichung der Ligatur der Art. und Vena subclavia das Schlüsselbein subperiostal reseciert worden.

Von Berger werden noch drei andere Operationsmethoden, diejenigen von Chemvel, Gross und Chalt ziemlich eingehend geschildert; dieselben unterscheiden sich von derjenigen einmal durch die Art der Lappenbildung (Chanvil „double raquette“), Gross („lambeaux multiples“) und Chalot („procédé ovalario“) und ferner dadurch, dass der erste die Versorgung der Gefässe erst während des Eingriffs selbst unternimmt, der zweite ihr die Lappenbildung und Loslösung des Schultergürtels — diese am spinalen Rand der Scapula beginnend — vorausschickt, und der letzte endlich sich zunächst die Vorbereitungen zur Deckung des Defectes und erst im II. Stadium der Operation die Ligatur der Subclaviculargefässe angelegen sein lässt. In ihren sonstigen Einzelheiten stimmen die genannten Modificationen mit denen des Berger'schen Verfahrens im wesentlichen überein, so dass es sich erübrigt, auf dieselben einzugehen; ihre nähere Beschreibung findet sich bei Berger gegen Ende seiner Monographie. —

Am Ende meiner Arbeit fühle ich mich verpflichtet, Herrn Geh. Rat. Prof. Dr. Helferich für die gütige Ueberweisung derselben und die mannigfache Unterstützung bei Aufstellung der Statistik geziemenden Dank zu sagen.

Litteratur.

Angabe der Litteratur, welche ausser der in den statistischen Tabelle und den Anmerkungen bereits angeführten benutzt wurde:

Bardeleben, Lehrbuch der Chirurgie. Berlin 1876. 7. Ausg. IV. Bd

Pitha-Billroth, Handbuch der allgem. und speziellen Chirurgie. Bd. IV

Fischer, H. Kriegschirurgie. Bd. II.

Ashurst, Art.: Excisions Encyclopedia international of Sargery Vol. IV pg. 469.

Grisson, Deutsche Zeitschrift für Chirurgie. Bd. XXVII. 238 ff.

Heydenreich, Friedrich, Ueber Exstirpation der Scapula, Inaug. Dissert. Kiel 1874.

Thesen.

I.

Bei malignen Tumoren des Schulterblattes ist jede andere peration als die Totalexstirpation zu verwerfen.

II.

Die therapeutische Beeinflussung von Empyemen der ighmorshöhle geschieht am zweckmässigsten von einer Zahn- veole aus.

III.

Bei Verbrechen, die auf eine perverse, sexuelle Veran- gung zurückzuführen sind, müssen den Angeklagten zum indesten mildernde Umstände zugebilligt werden.

Lebenslauf.

Verfasser, Georg Theodor Frank, Sohn des Berginspectors Theodor Frank, wurde geboren am 3. October 1869 zu Carl-Emanuelsgrube, Kreis Zabrze in Ober-Schlesien. Seinen ersten Unterricht erhielt er in der Elementarschule zu Tarnowitz, dem späteren Wohnsitz seiner Eltern, besuchte ebenda von Ostern 1879 an das Realgymnasium, welches er Ostern 1888 mit dem Zeugnis der Reife verliess. In Breslau studierte er zunächst 3 Semester lang Naturwissenschaften, und nachdem er sich das Gymnasial-Reifezeugniss erworben hatte, von Michaelis 1889 ab in Würzburg Medicin. Hier genügte er vom 1. Oct. 1890 bis 1. April 1891 seiner activen Dienstpflicht mit der Waffe beim Königl. Bayr. 9. Inf.-Regt. „Wrede", und bestand Ostern 1891 das Physicum. Michaelis 1891 wurde Verfasser in Greifswald bei der medizinischen Facultät immatriculiert. Am 18. Febr. 1893 bestand er das Examen rigorosum und beendete am 1. Februar 1895 das medizinische Staatsexamen. Während seiner Studien besuchte er die Vorlesungen, Kliniken und Kurse folgender Herren Professoren und Dozenten:

in Breslau:

Cohn, Engler, Hasse, Heidenhain, Roux, Schneider †;

in Würzburg:

Fick, Fischer, Hofmeier, v. Kölliker, Kunkel, v. Leube, Matterstock, von Rindfleisch, Reichel, Röntgen, Schoenlein, Schoenborn, Schultze.

in Greifswald:

Arndt, Grawitz, Helferich, L. Heidenhain, Hoffmann, Landois, Löffler, Mosler, Peiper, Pernice, v. Preuschen, Schirmer, Schulz, Solger, Stöwer, Strübing.

Allen seinen hochverehrten Lehrern dankt Verfasser an dieser Stelle ehrerbietigst. Zu ganz besonderem Danke fühlt er sich den Herren Geheimen Medizinal-Räthen Prof. Pernice, Mosler, Helferich, Schirmer und Herrn Professor Strübing verpflichtet, in deren Kliniken bezw. Polikliniken er als Volontär arbeiten durfte.